

BRAQUIFALANGIA DE LA MANO DERECHA

CON SINDACTILIA PARCIAL DEL ÍNDICE Y DEDO MEDIO

OBSERVADA EN UNA INDIA ONA DE LA TIERRA DEL FUEGO

POR

ROBERT LEHMANN-NITSCHKE

CON UNA LÁMINA

Viajando en los primeros meses del año pasado (1902) por la Tierra del Fuego con el objeto de hacer estudios antropológicos y etnológicos, gozaba de la hospitalidad de los Salesianos en la estación misionera de Río Grande de la Tierra del Fuego, situada en la orilla noreste de la isla. Allí tuve ocasión de hacer observaciones interesantes sobre los indios Onas: los había en número considerable (más de cien individuos), de ambos sexos y de todas las edades. Las familias indígenas viven cada una para sí en pequeñas casitas de zinc, gozando cada individuo de toda la libertad posible. Los hombres están ocupados en trabajos del campo (cría de ovejas), cubriendo buena parte los gastos de la misión; las mujeres hacen tejidos; á los niños se les enseña en el colegio; son más inteligentes de lo que yo pensaba. Estos indios Onas son los habitantes primitivos de la isla y viven solamente en tierra, mientras que los Yaganes y Alacalufes usan canoas; desde el punto de vista lingüístico pertenecen á los Patagones ó Tehuelches y los reuniré con ellos bajo el nombre de «Grupo Ch'on».

Publicaré más tarde los resultados de mi viaje; en estas líneas, describiré solamente un caso de patología que he observado en una india. Se trata de una mujer de unos veinticinco años, bautizada bajo el nombre de Elena. A excepción de la mano derecha, no presenta absolutamente nada digno de mención; su cuerpo está bien desarrollado, como en todas las demás indias de las que Elena no se distingue en nada. La mano izquierda también es normal, como se puede ver en parte en el contorno



Fig. 1

Contorno de la mano izquierda normal ($\frac{1}{2}$ t. n.)

(fig. 1) y no presenta nada notable; pero la derecha es mal hecha. Los cuatro últimos dedos, á primera vista, parecen mutilados, pero resultan ser verdaderos *dedos del pié*; no son bastante largos, pero flexibles en las articulaciones; además hay sindactilia parcial entre el índice y el medio. Para facilitar la comparación, he dibujado los contornos de cada mano por medio de un grafito sacado de un lápiz, mantenido bien derecho; he reproducido estos contornos en igual tamaño ($\frac{1}{2}$ t. n.) en las figuras 1 y 2. Además he tomado en cada mano varias medidas por medio de la *glissière*, reuniéndolas en un cuadro comparativo; al fin he retratado la mano que nos interesa en vista dorsal y palmar; estas fotografías han sido aumentadas exactamente en medio tamaño natural por medio de las medidas tomadas sobre la mano misma y las figuras 3 y 4 las representan en el tamaño indicado. Las fotografías primitivas no han salido muy bien, por haber tenido que trabajar en condiciones poco favorables y con mucho apuro.

La mano derecha, á juzgar por la simple inspección, es relativamente bien formada hasta las articulaciones metacarpo-



Fig. 2

Contorno de la mano derecha patológica ($\frac{1}{2}$ t. n.)

falángicas: á excepción de los dedos, es del mismo largo que la izquierda, pero algo más estrecha. Es decir, la distancia entre el pliegue que separa la palma del antebrazo, y el pliegue metacarpo-falángico próximo mide 10,5 en la mano normal izquierda y 10,4 cm. en la derecha patológica: el ancho de la mano izquierda es de 8, el de la patológica de 7 cm., medido entre las articulaciones metacarpo-falángicas de los dedos II y V. la mano extendida y el pulgar en abducción. Son pues los dedos que están mal formados.

El pulgar es el menos aberrante. Comparando los contornos de las dos manos (fig. 1 y 2) se ve que es algo más corto que su correspondiente de la mano izquierda. La articulación metacarpo-falángica no es flexible, formando ambos huesos uno solo, de forma extendida y un poco excavada. La articulación interfalángica es, por lo contrario, bien flexible: la falange final es del mismo largo que la correspondiente izquierda (c. 27 mm.).

Las anomalías del pulgar son entonces relativamente escasas é insignificantes; pero los otros dedos se muestran deformados de una manera notable y producen lo característico de la mons-

truosidad. Es decir, cada dedo es casi del grueso normal, pero sus falanges están reducidas en su largo de un grado simétrico, quedando completamente flexibles en sus articulaciones, para flexiones activas y pasivas, como lo podía comprobar por un examen directo. La india usa la mano perfectamente para tejer como si fuera normal. La *mano* tiene así el aspecto de un *pie*: los *dedos* son verdaderos *dedos del pie* y para significar estos caracteres me he servido de la palabra «braquifalanga». La deformación de los dedos se conoce mejor comparándolos con los de la mano normal; he tomado entonces de las dos manos algunas medidas que explicaré antes de ocuparme de ellas. Los métodos son los indicados por Fernando Birkner en sus investigaciones sobre la mano humana (Munich 1895).

Para medir «el largo exterior del dedo» se hace doblar los dedos extendidos en 90° en las articulaciones metacarpo-falán-gicas, tomando después la distancia entre el punto más alto del capítulo y la punta del dedo.

«El largo de la falange basal» se mide en la mano cerrada desde el punto más alto del capítulo hasta el medio de la primera articulación interfalángica.

Sacando esta medida de la anterior, he calculado «el largo de las falanges media y última; había olvidado determinarlas directa y separadamente en la mano misma de la india.

«El largo interno (relativo) de los dedos» se mide desde el pliegue próximo entre palma y dedo hasta la punta de este último.

La diferencia entre el largo exterior é interior de los dedos es «el largo absoluto de la membrana natatoria». Es suficiente si se la determina según las medidas del dedo medio, como lo hizo Birkner.

Las cifras obtenidas según los métodos indicados, las he reunido en el cuadro siguiente:

CLASE DE MEDIDAS (en milímetros)	INDICE		DEDO MEDIO		DEDO IV		DEDO V	
	Izq. norm.	Der. mal f.	Izq. norm.	Der. mal f.	Izq. norm.	Der. mal f.	Izq. norm.	Der. mal f.
Largo exterior del dedo	96	73	107	76	103	77	82	61
Largo de la falange basal	51	49	59	47	56	49	45	41
Largo de las f. media y última.	45	24	48	29	47	28	37	20
Largo interior del dedo.....	66	37	73	39	68	41	55	30

Basta repasar este cuadro para darse cuenta de que las falanges de la mano patológica están simétricamente reducidas en su largo.

Esto no resulta tan claro mirando la palma de la mano (fig. 3), puesto que de una parte los pliegues interfalángicos son incompletos (índice y dedo IV), y que de otra parte no se puede distinguir si corresponden exactamente á las articulaciones interfalángicas (dedo medio y meñique). Sería, pues, inútil medir las distancias entre los pliegues para compararlos con los correspondientes de la mano izquierda. Los pliegues de la palma no ofrecen nada de particular, como lo demuestra la figura 3.

Por último, hay que notar la sindactilia entre las falanges basales del índice y dedo III.

Las uñas están bien formadas y poco encorvadas.

La membrana natatoria es grande en cada mano, no solamente en la mano anormal donde su tamaño es algo mayor; mide en la mano izquierda 34, en la derecha 37 milímetros. Nuestro amigo Birkner, que se ha ocupado detalladamente de esta materia (l. c. p. 170), hallaba entre 450 adultos de ambos sexos la membrana natatoria 69 veces ó sean en 15,33 % de 32 á 35 mm.; 11 veces ó sean la 2,44 % de 36 á 39 mm.; entre 200 mujeres adultas 14 veces ó sea en 7 % de 32 á 35 mm., nunca de 36 á 39 mm. La mano normal de nuestra india con 178 mm. de largo total pertenece, según Birkner, á las manos cortas (menos de 180 mm. en las mujeres) y la membrana natatoria de 32 á 35 mm. se hallaba entre 35 mujeres con tales manos cortas solamente dos veces ó sean en 5,7 %.

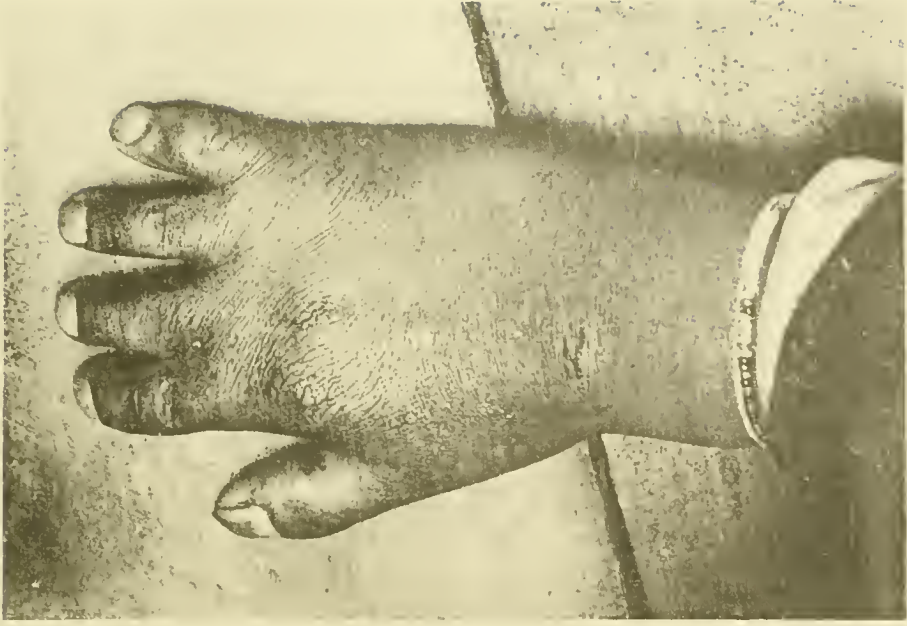
Resulta de estas cifras que dicha membrana de nuestro caso es grande, pero individual, y que no hay motivo de buscar relaciones con la deformación de los dedos.

Con la presente, creo haber indicado las particularidades más salientes de la mano que nos interesa, tales como resultan de la simple inspección. Resultados seguros se tendrían solamente de una fotografía con rayos Röntgen que no han llegado todavía á la Tierra del Fuego.

Parece que casos como los que ahora publico no se han descrito todavía. En la notable biblioteca médica del profesor doctor Roberto Wernicke, galantemente puesta á mi disposición, no he encontrado nada al respecto; no hay caso donde las falanges estén simétricamente reducidas en su largo. Tales monstruosidades son rarísimas y merecen darse á la publicidad por medio de esta Revista.

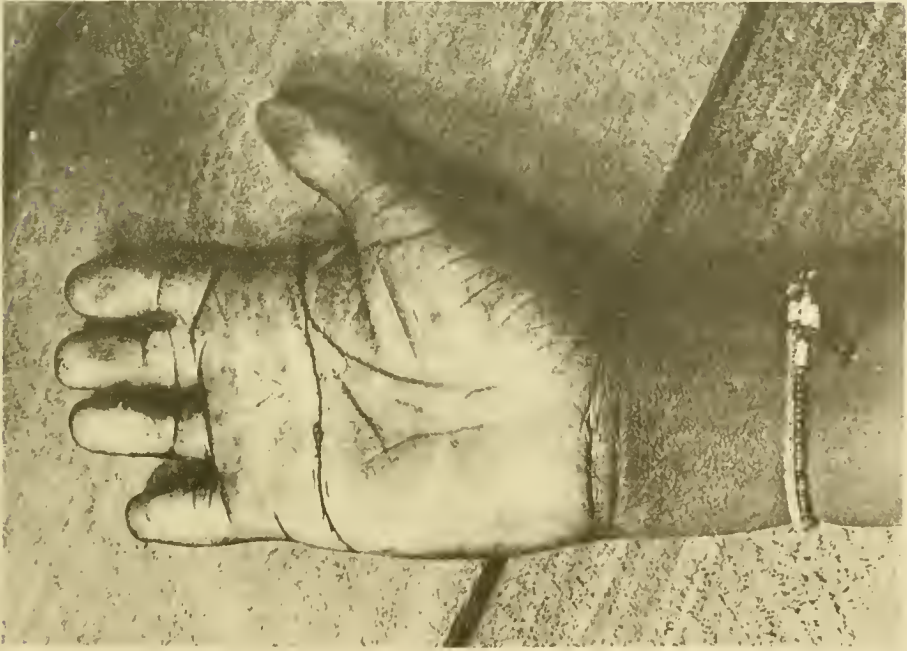

Fig. 3



TALLERES DEL MUSEO

Fig. 4